Aus dem Pathologischen Institut der Universität Bonn.
Direktor: Professor Dr. W. Ceelen.

Über einen Fall von

Sympathogoniom der Nebennieren

mit ungewöhnlichen Metastasen.

Inaugural-Dissertation

zur

Erlangung der Doktorwürde

der

Hohen Medizinischen Fakultät

der

Rheinischen Friedrich-Wilhelms-Universität

zu Bonn.

Vorgelegt am 15. November 1937

von

Hans-Joachim Otten

aus Bonn.

Druck von H. Trapp, Bonn, Stiftsgasse 11 / 1938.

Gedruckt mit Genehmigung der Medizinischen Fakultät
der Universität Bonn.

Referent: Prof. Dr. Ceelen.

Korreferent: Prof. Dr. Freihr. v. Redwitz.

R. UNIV.
BIBLIOTHEEK
LEIDEN

Disposition.

A. Entwicklungsgeschichte der Nebenniere.

B. Die Nebennierenmarkstumoren in ihren Beziehungen zu den Differenzierungsstufen des nervösen Apparates.

C. Einteilung der Geschwülste des nervösen Anteils der Nebenniere nach den verschiedenen Untersuchern.

D. Kasuistik.

E. Eigener Fall:
   a) Vorgeschichte
   b) Sektionsbefund
   c) Anatomische Diagnose
   d) Mikroskopische Untersuchung

F. Auswertung der Befunde.

G. Bericht über einen Fall gleicher Genese.

H. Zusammenfassung.

I. Schrifttum.

Digitized by the Internet Archive
in 2026

https://archive.org/details/IA41546405_0163

Für das Verständnis der hier zu besprechenden Art von Tumoren ist es unerläßlich, sich die Entwicklungsgeschichte der Nebenniere zu vergegenwärtigen. Zwei verschiedene Anteile sind an ihrem Aufbau beteiligt: die Rinde geht hervor aus dem Coelomepithel, ist somit mesodermaler Herkunft, während das Mark der Sympathikusanlage entstammt, also neuroektodermaler Natur ist.

Als Grundlage der zelligen Bestandteile des für unsere Untersuchungen wichtigen Nebennierenmarks haben wir nach den Untersuchungen von Kohn, Wiesel und Poll die Sympathogonien benannten Sympathikusbildungszellen anzusehen, die sich im Laufe der Entwicklung des Organs entweder zu sympathischen Ganglienzellen oder aber zu chromaffinen Zellen, die für die Paraganglien charakteristisch sind und zu denen auch das Nebennierenmark zu zählen ist, differenzieren können. Diese Differenzierung ist nach Wiesel in den außerhalb der Nebenniere liegenden Abschnitten des Sympathikus schon eingetreten, bevor die Einwanderung in das Suprarenalorgan beginnt. An dieser beteiligen sich jedoch nur völlig undifferenzierte, multipotente Sympathogonien, die sich dann später zum größten Teil zu den Markzellen und nur zu geringem Teil zu Ganglienzellen umbilden. Die Einwanderung der Sympathogonien kann nach Wiesels Beobachtungen noch weit über das fetale Stadium hinaus andauern. Für die Weiterentwicklung der Sympathogonie stellte Poll folgendes Schema auf:

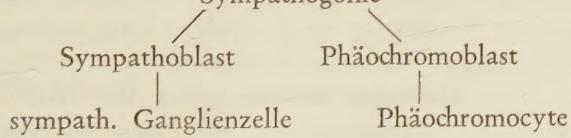

Die Sympathogonien sind ausgesprochen lympocytenähnliche Zellen von etwa 6—7 μ Durchmesser, wenig Protoplasma und stark färbbaren Kernen. Oft bilden sie Nester und Haufen, die sich zu

„Rosetten" (filzartige Knäuel einer feinstfaserigen Zwischensubstanz, umgeben von konzentrischen Reihen dunkler, radiär gestellter Kerne, den Sympathogonienkapseln Picks) oder aber zu Ballen zusammenlegen können. Häufig findet sich eine feinfibrilläre, als Netzwerk, Filzwerk oder Gewirr beschriebene Zwischensubstanz, die sich auch zu parrallelfaserigen Bündeln anordnen kann und mit dem Inhalt der Rosetten übereinstimmt.

Welcher der beiden Möglichkeiten der Entwicklung die Sympathikusbildungszelle folgen wird, kann man ihr nach Wiesel nicht ansehen. Uns interessiert hier nur ihre Differenzierung in Richtung zur Ganglienzelle hin, deren nächste Stufe die Sympathoblasten darstellen. Diese Zellen sind größer als die Sympathogonien, erreichen etwa 10 μ im Durchmesser, haben einen weniger intensiv färbbaren Kern und mehr Protoplasma.

Endstadium dieser Entwicklung ist schließlich die ausgereifte sympathische Ganglienzelle.

Die immerhin nicht häufigen Geschwülste des Sympathikus wurden früher meist falsch gedeutet und zunächst als Rundzellsarkom oder Lymphosarkom beschrieben, so die Fälle von Amberg, Bruck, Dalton, Heaton, Orr, Parker, Pepper, Richards, de Ruyter, Shukowsky, Sopetoff. Besondere Beachtung verdient die Arbeit Marchands, der 1891 eine gut kirschgroße Geschwulst in der rechten Nebenniere eines 9 Monate alten Mädchens beschrieb, die mikroskopisch fetaler Gehirnsubstanz und fetalen sympathischen Ganglien außerordentlich ähnlich sah. Er kam zu der Meinung, daß der ganze Tumor sich aus Sympathikuselementen entwickelt habe und hielt es für möglich, daß die in einem indifferenten Stadium befindlichen Zellen sich entweder zu Ganglienzellen entwickelten oder aber — bei zunehmender Wucherung — derart überhand nehmen könnten, daß das Bild eines kleinzelligen Rundzellsarkoms entstände.

Trotz dieses Hinweises dachte keiner der oben erwähnten Autoren an einen Zusammenhang mit dem Sympathikus, bis Küster, ein Schüler Ribberts, seine beiden Fälle beschrieb (1905) und die feinfaserige Zwischensubstanz für Glia hielt, obwohl ihm der färberische Nachweis dafür nicht gelang. Dieser Ansicht

schließen sich weiterhin mehrere Autoren an, so Lapointe und Lecène und Schilder.

Erst Wright gelang es 1910, mit größter Wahrscheinlichkeit den Nachweis zu erbringen, daß diese Geschwülste sich aus den Neurocyten der Sympathikusanlage ableiten. Pick und Bielschowsky wie auch Landau bekennen sich zu Wrights Ansicht, aber erst Herxheimer gelingt 1914 durch die Silberimprägnation nach Bielschowsky der endgültige Nachweis, daß die feinfibrilläre Zwischensubstanz tatsächlich Nervenfasern entspricht.

Pick und Bielschowsky hatten 1911 ein „System der Neurome" aufgestellt, in das die Geschwülste des nervösen Anteils der Nebennniere leicht einzuordnen sind. Sie unterschieden:

1. ausreifende Formen (Ganglioneurome und Ganglioglioneurome),

2. unausgereifte Formen (Neurocytome und Neuroblastome sowie — allerdings unter Vorbehalt — die Tumoren der tuberösen Hirnsklerose und die Verocay'schen Neurinome).

Landau (1912) beobachtete an seinen drei Fällen, die er Neuroblastome nannte, verschiedene Grade der fibrillären Differenzierung. Die vereinzelten feinsten Zellausläufer betrachtete er als erste Stufe, als folgende die Entwicklung des Filzwerks in den Rosetten und als letzte die Ausbildung paralleler Faserbündel, die er als embryonale Nervenfasern ansah. Die reifen Ganglioneurome enthalten dann fertige Nervenfasern und Ganglienzellen, die Paragangliome fertige chromaffine Zellen. Er stellte so neben das physiologische Entwicklungsschema von Poll folgendes pathologische:

Der physiologischen Entwicklung entsprechende Geschwulstformen:

Rein zellige Geschwüste von epithelialem oder epithelähnlichem Charakter nach Art des Marchand'schen Neurocytoms am Sympathikus bisher nicht beobachtet.

Das maligne Neruroblastom des Sympathikus

eine ausschließlich aus Sympathoblasten aufgebaute Geschwulst ist nicht beschrieben. Doch finden sich Sympathoblasten reichlich in gewissen Ganglioneuromen, zuweilen wohl auch in malignen Neuroblastomen.

Ganglioneurome des Zentralnervensystems und cerebrospinaler Nerven, Ganglioneurome des sympathischen Nervensystems und „parasympathischer" Organe.

ausschließlich aus Phäochromoblasten aufgebaute Tumoren sind nicht beschrieben. Vorkommen von Phäochromoblasten in chromaffinen Geschwülsten gesichert, in anderen Sympathikustumoren wahrscheinlich.

Chromaffine Tumoren (Paragangliome) des sympathischen und parasympathischen Gewebes.

Auch Herxheimer (1914) folgt der von Pick und Bielschowsky durchgeführten Trennung in ausreifende und unausgereifte Formen. Er unterscheidet:

1. Neuroblastome, unter denen er ebenso wie Landau Geschwülste versteht, die aus Sympathikuszellen aufgebaut sind.
2. Ganglioneurome, charakterisiert durch marklose Nervenfasern.
3. Paragangliome, ausgehend vom chromaffinen Organsystem.

Mit Absicht vernachlässigte Herxheimer Zwischenstufen zwischen der Sympathikuszelle und der Ganglienzelle einerseits, der chromaffinen Zelle andererseits, doch fügte schon 1915 Robertson zwischen das Neuroblastom und des Ganglioneurom noch eine Zwischenstufe, die er Ganglioneuroblastom nennt. Dies ist nach seiner Definition ein bösartiger Sympathoblastentumor, der nur teilweise ausgereift ist zu gutartigem Ganglioneurom. Er beschreibt zwei Fälle, deren einer beide Formen getrennt aufweist, wohingegen der andere ein diffuse Vermischung beider Geschwulstteile zeigt.

Robertsons Einteilung hat folgendes Aussehen:

1. Das Sympathoblastom. Dieses entspricht dem Sympathoblastom oder Ganglioma embryonale sympathicum von Pick, dem Neuroblastom von Wright und von Herxheimer, dem malignen Neuroblastom von Landau, dem Sympathogoniom von v. Fischer.
2. Das Paragangliom (Phäochromocytom).
3. Das Ganglioneuroma simplex.
4. Das Ganglioneuroblastom.

1922 versuchte nun v. Fischer, sämtliche verschiedenen Differenzierungsgrade in einem System unterzubringen und stellte folgendes Schema auf:

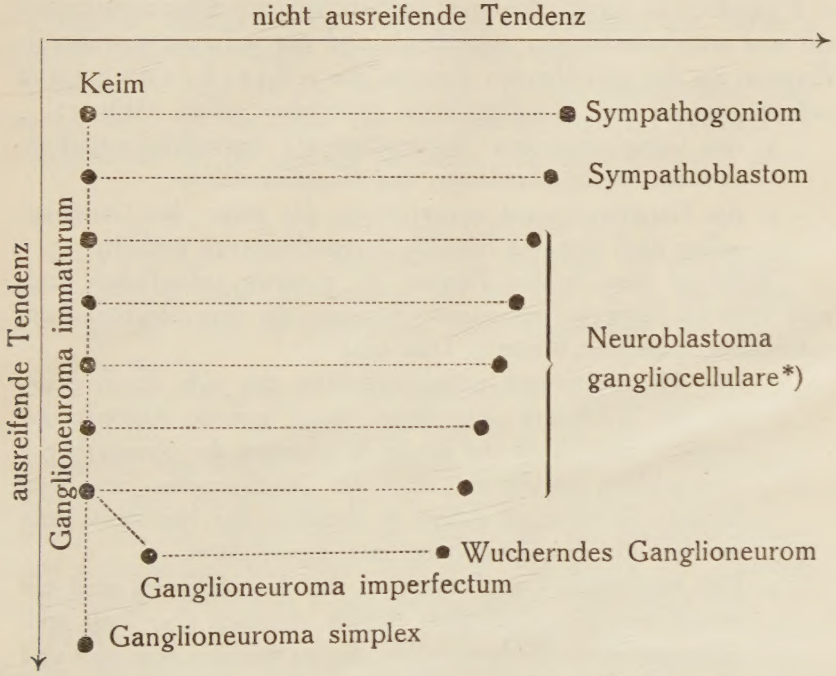

*) In verschiedenen Ausreifungsstadien, deren hier — beliebig — fünf angenommen wurden.

Die nicht ausreifenden Formen der Einteilung nach Pick und Bielschowsky nennt v. Fischer Neuroblastoma simplex. Dieses teilt er ein in

1. Das Sympathogoniom, charakterisiert durch typische Sympathogonien, einige feinste Zellausläufer und Fasern zwischen den Zellen, vereinzelte Rosetten und wenig Sympathoblasten.
2. Das Sympathoblastom, in dem die Sympathoblasten die Sympathogonien an Zahl übertreffen und neben den Rosetten sich parallele Faserbündel finden.

Auch den Übergang in das ausreifende Ganglioneuroma simplex, das große Nervenfaserbündel, umschlossen von Schwann'schen Scheidenzellen und fertige sympathische Ganglienzellen enthält, teilt v. Fischer in verschieden weit ausdifferenzierte Unterabteilungen ein und unterscheidet hier ausreifende und nur teilweise ausreifende Formen. Zu den ausreifenden Formen, die v. Fischer als gutartig auffaßt und die dem Ganglioneurom nahestehen sollen, zählt er:

1. das Ganglioneuroma immaturum als Entwicklungsstadium zwischen Sympathoblasten und Ganglienzellen,
2. das Ganglioneuroma imperfectum, das neben den Ganglienzellen noch einzelne ruhende Sympathogonien enthält.

Während diese beiden Formen als gutartig aufzufassen sind, sind zwei nur teilweise ausreifende Abarten, die dem Neuroblastom nahestehen, ungemein bösartig. Dies sind

3. Das Neuroblastoma gangliocellulare, das sich durch überstürztes Wachstum auszeichnet. Seine geringe Ausreifungstendenz wird durch die starke Wucherung der Sympathogonien erklärt, an der sich auch die Ganglienzellen beteiligen können. Histologisch gehört es zwischen das Neuroblastoma simplex und das Ganglioneuroma imperfectum.
4. Das wuchernde Ganglioneurom, das Nervenfasern und gut ausgebildete Ganglienzellen enthält, daneben aber auch noch liegengebliebene Bildungszellen, die zu wuchern beginnen und die schon vorhandene Geschwulst selbst infiltrieren.

1936 beschreibt Rinscheid vier Fälle von Neuroblastom der Nebenniere, in deren einem Fall (Fall 4) sie Sympathoblasten

findet, die zwar keine extrazellulären, wohl aber intrazelluläre Fibrillen aufweisen. Sie teilt daher das Sympathoblastom ein in zwei Formen:

1. Sympathoblastome mit typischen extrazellulären, Korbgeflechte bildenden Nervenfasern,
2. Sympathoblastome, in denen das Protoplasma der Geschwulstzellen ein Geflecht feinster, silberimprägnierbarer Nervenfasern aufweist, während extrazelluläre Fortsätze fehlen.

Von der Berechtigung dieser Einteilung bin ich nicht überzeugt. Dank der Freundlichkeit von Herrn Professor Dr. Huebschmann hatte ich Gelegenheit, Rinscheids Präparate anzusehen, fand aber, daß jene Plasmaeinschlüsse keineswegs so deutlich fibrilläre Struktur zeigten wie ihre Abbildung es vermuten läßt. Weitere Befunde dieser Art bleiben m. E. erst abzuwarten.

Bevor ich nun auf den im hiesigen Institut beobachteten Fall eingehe, stelle ich die Fälle von Sympathogoniom der Nebenniere zusammen, die ich im neueren deutschen Schrifttum gefunden habe.

1. Fall, Landau 1912 (Landaus Fall 3).

Vorgeschichte: Neugeborenes Mädchen mit aufgetriebenem Leib starb nach Laparotomie, bei der die frei in der Bauchhöhle liegende, durch die vergrößerte Leber abgedrehte Milz herausgenommen wurde.

Sektionsbefund: Die Leber füllt den ganzen oberen Bauchabschnitt aus, ist stellenweise flach-höckerig, besonders an der Unterfläche. Am Schnitt im Lebergewebe kleinste bis linsengroße, grauweiße und blaßrötliche Herde. Linke Nebenniere stark vergrößert, zäh. Der größte Teil des Marks ist von dunkelrotbräunlichem Gewebe eingenommen. Die rechte Nebenniere hat graurote Marksubstanz; Mark und Rinde gehen unscharf ineinander über.

Mikroskopischer Befund: blutreiches, von Hämorrhagien durchsetztes, lockeres Bindegewebe, in das zahlreiche, oft dicht nebeneinander liegende Zellhaufen eingelagert sind. Die Zellen haben großen, chromatinreichen, rundlichen Kern und fast kein Plasma; sie unterscheiden sich kaum von Sympathikusbildungszellen.

Vielfach einzelne Zellhaufen in der Rinde. Die Zellhaufen sind meist solide, Hohlkugeln finden sich nicht, nur stellenweise ist die fibrilläre Differenzierung innerhalb der soliden Zellhaufen etwas weiter fortgeschritten. Hier liegen dann die Zellen nicht so dicht aneinander gelagert; man sieht einen kleinen Raum zwischen den Zellen, der von einer homogenen, plastischen Masse oder hier und da auch schon von einem feinsten Fasergewirr eingenommen wird. Auch sonst finden sich stellenweise feine Fäserchen zwischen den Zellen, doch ist die fibrilläre Differenzierung noch ganz minimal.

Das gleiche Bild findet sich im Mark der rechten Nebenniere und in den Lebermetastasen, wo auch viele Gefäßeinbrüche in Erscheinung treten.

2. Fall, Kohler 1914.

Vorgeschichte: 5 Wochen alter blasser Knabe in schlechtem Ernährungszustand wird mit stark aufgetriebenem Bauch, bedingt durch eine mächtig vergrößerte Leber, eingeliefert. Keine auffallenden Beschwerden. Kein Fieber. Tod nach Laparotomie.

Sektionsbefund: Die Leber füllt fast den ganzen Oberbauch aus. Glatte Kapsel, unregelmäßig fleckige Färbung, hauptsächlich dunkelrote, rundliche Knoten, dazwischen helleres, gelbliches Gewebe. Am Schnitt ist fast die ganze Leber eingenommen von bis kirschgroßen, dicht nebeneinander liegenden Knoten, zwischen denen nur noch ganz wenig Lebergewebe liegt. Die rechte Niere ist durch einen kleinapfelgroßen, rundlichen, retroperitoneal gelegenen Tumor bis zum Eingang ins kleine Becken herabgedrängt. Durch eine bindegewebige Kapsel ist sie vom Tumor deutlich abgrenzbar. Am unteren Pol der Geschwulst sitzt die kleine, etwas komprimierte Nebenniere, durch ihre Kapsel vom Tumor trennbar. Am Schnitt ist die ganze Geschwulst gleichmäßig dunkelrot, weich, mit einer zentralen gelblichen, nekrotischen Partie. Linke Niere und Nebenniere sowie retroperitoneale Lymphknoten o. B.

Mikroskopischer Befund: Die Tumorzellen sind rund, die Mehrzahl jedoch mehr ei- oder birnförmig. Ihre Größe entspricht etwa der eines Erythrocyten. Der Kern, der stark färbbar ist und deutliches Chromatingerüst aufweist, ist sehr groß und läßt

nur einen schmalen, oft auch gar keinen Plasmasaum erkennen. Hin und wieder Mitosen. Neben den dicht beieinanderliegenden Geschwulstzellen rundliche, von Blutextravasaten gebildete Stellen. Gröbere Bindegewebsstränge, die feinere Äste und Zweige abgeben, lassen ein Netz entstehen, in dessen Maschen die Geschwulstzellen liegen. Zwischen den Tumorzellen außerdem einige feinste Fibrillen, die keinen Zusammenhang mit dem Bindegewebe aufweisen. Ansammlungen der Tumorzellen zu kleinen, soliden Häufchen — von diesen aus fortlaufender Übergang zu etwas größeren, die in der Mitte hohl sind und entweder eine homogene Masse oder einen feinsten Faserfilz enthalten. Infiltration der Tumorzellen in die Bindegewebskapsel und die Nebennierenrinde. Am Rand der Geschwulst, z. T. im Bindegewebe, einige Ganglienzellen. Die Metastasen in der Leber entsprechen völlig dem Verhalten des Haupttumors. Zahllose Hämorrhagien, seltenere und unregelmäßigere Rosetten. Manche Gefäße von Tumorzellen dicht angefüllt. In einer größeren Vene ein Geschwulstthrombus mit drei Rosetten. Silberimprägnation nach Bielschowsky negativ.

3. Fall, Barnewitz 1922.

Vorgeschichte: 37jährige Frau mit Lungen- und Unterleibstumoren, die trotz Bestrahlung unaufhaltsam wachsen, stirbt in außerordentlich starker Kachexie.

Sektionsbefund: Medialer Teil des linken Oberlappens von einem dem Hilus anliegenden apfelgroßen Tumor von rötlichgrauer Farbe und weicher Konsistenz eingenommen. Der Tumor ist durch eine bindegewebige Kapsel gegen das Lungengewebe abgesetzt und am Schnitt dunkelfleischrot. Das kleine Becken wird durch zwei mehr als faustgroße Geschwülste völlig ausgefüllt. An der Stelle der rechten Nebenniere ein apfelgroßer, dunkelgrauroter, glatter, zur Niere und Vena cava abgrenzbarer Tumor, in den die Vena suprarenalis einbezogen ist. Die Schnittfläche ist rötlichschokoladenbraun, im Zentrum ohne Differenzierung, fast breiig, an der Peripherie konzentrisch geschichtet. Die rechte Niere ist nach rückwärts verdrängt. Vena cava und Venae spermaticae durch Thromben und Tumormassen verschlossen. An Stelle der Ovarien liegen die er-

wähnten Geschwülste, die glatt, rötlichgrau, weich, stellenweise schwappend sind. Am Schnitt dunkelgraurotes, kaum differenziertes Gewebe, das in der Peripherie Knoten bildet, und weißliches, faseriges, lockeres Gewebe, das diese Knoten strangförmig umschließt und sich nach dem Zentrum hin vereinigt. Linke Niere, Nebenniere, Lymphknoten und Leber sowie rechte Niere o. B.

Mikroskopischer Befund: Hauptmasse des Tumors von Zellen mit sehr dunkel gefärbtem, ovalem Kern ohne erkennbares Plasma gebildet. Sie liegen zumeist dicht beieinander, doch finden sich auch Stellen, die frei von Zellen sind. Hier erkennt man eine feinfädige, netzförmig angeordnete Substanz, die sich auch zwischen den Tumorzellen findet, dann aber nicht so deutlich netzförmig ist. Die Fasern scheinen regellos durcheinanderzulaufen. Einzelne Rosetten, die entweder mit der netzförmigen Substanz angefüllt sind oder aber einen sich dunkel färbenden Kern enthalten, der sich genau in das Lumen einfügt. Öfters sind 5—8 Kerne zu dunkleren Häufchen regellos zusammengeballt. Zahlreiche Erythrocyten, besonders in den zellarmen Geschwulstteilen, dann anscheinend in das netzartige Gewebe eingebettet. In der Peripherie reichlicher vorhandenes kollagenes Gewebe, das gelegentlich mit Tumorzellen gefüllte Alveolen umschließt. Ganz am Rande infiltrieren die Zellen an einzelnen Stellen die Nebennierenrinde. An anderen Stellen liegen Rinden- und Tumorzellen in geraden Linien nebeneinander, ohne von einem Bindegewebsstreifen getrennt zu sein.

Die Kerne der Tumorzellen messen in der größten Ausdehnung 6 μ, sind meist oval, gelegentlich mehr rundlich und haben zahlreiche Chromatinkörnchen. Protoplasma durchweg nicht erkennbar. Vereinzelt finden sich Kerne von 10—12 μ Durchmesser, die sich diffus und stärker färben als die kleineren und einen schmalen, nicht gleichmäßig ausgebildeten Saum strukturlosen Plasmas erkennen lassen. Diese Kerne sind in der Hauptsache gleichmäßig rund, nur vereinzelte haben unregelmäßig-zackige Umrisse. Sie liegen unregelmäßig verteilt zwischen den kleineren Zellen, stets allein, während die Neigung der kleineren Zellen zu ringförmigen Bildungen unverkennbar ist. Das feine Netzwerk findet sich überall im Tumor und besteht aus feinen, durchweg gleich starken Fäden von homogener, struktur-

loser Beschaffenheit. Das Stroma ist in der Geschwulst nur gering entwickelt; nur ganz vereinzelt ziehen schmale Bindegewebsstreifen durch die Neubildung.

Der Lungentumor zeigt weniger gut ausgebildetes Netzwerk und keine Rosetten. In den Ovarialtumoren finden sich Sympathogonien, teilweise ausdifferenziert zu den verschiedensten Entwicklungsstufen in Richtung zur Ganglienzelle hin. Silberimprägnation nach Bielschowsky negativ. Die Fasern werden für Fibrin gehalten, da Glia- und Fibrinfärbung positiv ausfielen.

4. Fall, Matzdorff 1927.

Vorgeschichte: 6 Wochen alter Knabe, der in schlechtem Ernährungszustand mit stark vorgetriebenem Leib zur Aufnahme kam und eine stark vergrößerte Leber tasten läßt, verstirbt 11 Tage nach der Einweisung. Diagnose: Tumor malignus hepatis.

Sektionsbefund: Bauchhöhle fast gänzlich ausgefüllt von der glatten, gelbrosa bis dunkelblaurot gescheckten Leber, die am Schnitt gleichfalls buntgescheckt ist und keine Zeichnung erkennen läßt. Auf der Kuppe der linken Niere, deren oberer Pol stark abgeplattet ist, eine gut walnußgroße Geschwulst, die zunächst einen cystischen Eindruck erweckt, sich am Schnitt aber als die stark veränderte Nebenniere erweist. Innere Teile dunkelrot bis schokoladenbraun, Rinde schmaler als gewöhnlich, hellgelb. Alle anderen Organe o. B.

Mikroskopischer Befund: Von der Nebennierenrinde ist fast nur die Zona fasciculata vorhanden. Zum Zentrum hin eine breite Bindegewebsschicht mit viel elastischen Fasern und teilweise breiten Blut- und Lymphkapillaren, die oft Rundzellen enthalten. Von der Bindegewebsschicht zwischen Rinde und geschwulstartig verändertem Mark gehen Septen in dieses hinein. An einigen Stellen Unmassen von Erythrocyten, vorwiegend außerhalb der Gefäße liegend. Dazwischen meist kreisrunde, kleine, lymphocytenähnliche Zellen in geringer Anzahl. An anderen Stellen treten die Blutkörperchen fast ganz zurück gegenüber der Ausdehnung kleiner Rundzellen, die keine besondere Anordnung erkennen lassen. Zwischen diesen beiden Arten der Zellverteilung alle möglichen Übergänge.

Die Rundzellen sind kleinen Lymphocyten sehr ähnlich, jedoch etwas größer als diese, haben einen großen, chromatinreichen Kern und fast kein Protoplasma. Es finden sich auch mehr ovale Zellen mit kleinem Kern, der in deutlicher Plasmazone liegt und oft etwas randwärts verschoben ist. Eine Zwischensubstanz ist kaum sichtbar, nur an wenigen Stellen in Form ganz feiner strukturloser Fäden höchstens angedeutet. Die makroskopisch schokoladenbraun aussehenden Gebiete entsprechen nekrotischem Gewebe. In der Leber das gleiche Bild, nur stellenweise stärker entwickeltes Bindegewebe, das dann Häufchen von Geschwulstzellen einschließt.

5. Fall, Blumensaat 1928.

Vorgeschichte: 47jähriger Mann hatte vor 10 Jahren Nierenwassersucht. Seitdem jährlich 2—3mal Schmerz in der linken Nierengegend beim Wasserlassen. Wohlbefinden bis vor vier Wochen, dann Nachtschweiße, trockener Husten, elendes, mattes Gefühl. Gewichtsabnahme, verringerte Eßlust. Exitus an Sepsis nach Gaumenmandelentzündung.

Sektionsbefund: Im Bereich der nicht auffindbaren linken Nebenniere ein kleinapfelgroßes, aus größeren und kleineren, stellenweise dunkelroten, weichen Knoten bestehendes Gewächs mit dunkelrötlicher und grauer, vereinzelt gelblichweißer Zeichnung der Schnittfläche. Vordringen des Tumors in die linke Nierenwurzel unter starker Vorwölbung des rückwandigen Bauchfells. Feste Verbackung mit dem linken oberen Nierenpol und vereinzeltes Übergreifen auf die Nierenrinde. 6:3,5:3 cm messendes feigenförmiges, am Schnitt graurötliches Gewächs der rechten Nebenniere mit noch erhaltenen schmalen Resten der Nebennierenrinde. Einzelne bohnen- bis haselnußgroße Metastasen in den paraaortalen Lymphknoten. Ausgedehnte derbe, dunkelrote, über mandelgroße Verbreiterung beider Nebenhoden und des unteren Teils der Samenleiter. Beiderseitige Hydrocele. Septicaemie. Pulpaschwellung der Milz. Einzelne Herdpneumonien in beiden Unterlappen. Bohnengroßer anaemischer Milzinfarkt. Offenes Foramen ovale.

Mikroskopischer Befund: Der linksseitige Tumor und Nierenpol zeigt größtenteils sehr zellreiche, durch Bindegewebs-

züge gefelderte, blutgefäßreiche Neubildung. Nebennierenrinde stellenweise noch erhalten. Infiltration der Rinde, der Nebennierenkapsel und der Nierenrinde. Die Lymphocyten sehr ähnlichen Tumorzellen liegen sehr dicht, lassen keinen oder einen nur sehr schmalen Protoplasmasaum erkennen. Ein anderer Teil der Zellen hat größere, rundovale oder vielgestaltige hellere Kerne mit körniger oder netzförmiger Chromatinanordnung, doch haben auch diese höchstens einen sehr schmalen Plasmasaum. Diese beiden Zellarten zeigen keinen Unterschied in der Anordnung, doch herrschen die der ersten Art überall vor. Es kommen drei verschiedene Anordnungsformen vor: 1. Lagerung in Ballen zu 4-10-200 Zeellen, von meist nur schmalen Bindegewebszügen umgeben und voneinander getrennt, 2. stellenweise stark ausgesprochene Neigung zu Wachstum in Form von Ganz- oder Halbkreisen mit freiem oder durch einige Zellen ausgefülltem Hohlraum, 3. Wachstum in einreihigen, gleichgerichteten Zellsträngen. An mehreren Stellen ein äußerst feines, meist netzförmiges, in seinen Maschen einzelne Tumorzellen enthaltendes Faserwerk, das vereinzelt auch in etwas breiteren, gleichgerichteten Zügen — die auch Gewächszellen umziehen — verläuft. Diese Fasern finden sich auch in vereinzelt auftretenden Rosetten; einzelne verlaufen durch die Zellreihen hindurch nach außen. Tumorzelleinbrüche und -thromben mit einzelnen Rosettenbildungen in den stark erweiterten und gefüllten Gefäßen. Blutextravasate. Im Bereich der ehemaligen Markschicht mehrere kleine Nekrosen. In der Mitte der Neubildung ganz wenige ganglienzellähnliche Gebilde, ferner ganz vereinzelt Riesenzellen vom Aussehen der Knochenmarksriesenzellen mit etwas gestrecktem, lipoidbestäubtem Plasmasaum und nur schwach gefärbtem, kleinem Kern. Bielschowsky negativ.

In der Leber massenhaft perivaskuläre Metastasen und zahlreiche Zellembolien im inter- und intralobulären Bindegewebe. Metastasen, die in ihrem Aufbau durchweg dem Haupttumor entsprechen, nur weniger Zellen größeren Typs enthalten, finden sich in der rechten Nebenniere, den paraaortalen Lymphknoten, Hoden und Nebenhoden, Prostata, Hypophyse und dem Unterlappen der rechten Lunge.

6. Fall, Mittelbach und Szekely, 1935.

Vorgeschichte: 2 Monate alter Knabe, der seit seiner Geburt Krämpfe hatte, stirbt im Krampfanfall. Beiderseitige Cheiloschisis mit Einbeziehung der Nase, vollständige Gnathopalatoschisis. Klinische Diagnose: Cheilognathopalatoschisis, Mikrenzephalie.

Sektionsbefund: Ein walnußgroßer, scharf begrenzter grauroter Tumor im Mark der linken Nebenniere. Mehrere stecknadelkopf- bis hanfkorngroße weiße Metastasen in der Leber bei Atrophie. Am Schnitt mißt der Nebennierenmarkstumor 2 : 2 cm, ist scharf begrenzt und nur von der lipoidarmen Rinde umgeben. Medial und oben ist die Neubildung graurot, unten grauweiß. Oberer Nierenpol leicht nach unten verdrängt. Rechte Nebenniere und paraaortale Lymphknoten o. B.

Mikroskopischer Befund: Es handelt sich um einen sehr zellreichen, ziemlich gefäßreichen, teilweise alveolär gebauten Tumor, der vom Nebennierenmark ausgeht und stellenweise auch in die Rinde bis nahe an die Kapsel reicht. Stroma stellenweise ziemlich breit, teilweise hyalinisiert, an manchen Stellen diffus durchblutet. Pseudorosettenbildungen um Gefäße. Echte Rosetten nur vereinzelt und dann auch zumeist nur angedeutet. Die Geschwulstzellen sind rundlich, lassen bisweilen einen deutlichen Plasmasaum erkennen. Die Kerne sind vorwiegend rund, doch kommen auch leicht ovale, selten dreieckige Formen vor. Sehr chromatinreich. Stellenweise Kernteilungfiguren und geringe Kernatypien. Die Imprägnation nach Bielschowsky ergab dickere und auch dünnere, mehr gewundene als gerade Fibrillen, die im Zusammenhang mit dem gleichfalls dargestellten Gefäßbindegewebe standen; sehr spärlich sind auch feine, ziemlich stark gewundene Fibrillen zwischen den Zellen innerhalb der Alveolen zu sehen. Eine Verbindung der argentophilen Fasern mit Tumorzellen war nicht nachzuweisen, auch nicht in den Lebermetastasen, in denen im übrigen der Chromatinreichtum der Kerne auffiel. Rosettenbildungen fehlen in der Leber. Öfters finden sich Tumorzellen in Leberkapillaren.

In der rechten Nebenniere finden sich lympocytenähnliche Zellherde im Mark, die Sympathogonienballen zu entsprechen scheinen. Daneben an einer Stelle im Mark und einer benachbarten in der

Rinde einige Zellansammlungen, die aus etwas größeren, nur teilweise runden Zellen mit sehr schmalem Protoplasmasaum und chromatinreichen Kernen, die als Metastasen aufgefaßt werden.

7. Fall, Rinscheid 1936 (Rinscheids Fall 2).

Vorgeschichte: Fünfeinvierteljähriger Knabe wird mit stark aufgetriebenem Leib mit deutlicher Venenzeichnung eingeliefert. In der Leber- und Milzgegend zahlreiche Knoten tastbar. Im Röntgenbild umschriebene Aufhellungen im knöchernen Schädel und den meisten Extremitätsknochen. Exitus in Bewußtlosigkeit.

Sektionsbefund: Die Leberkapsel zeigt, besonders an der Konvexität, mehrere bis einpfennigstückgroße, flache, aus einem weißlichen, strukturlosen, geschwulstartigen Gewebe bestehende Verdickungen, die nur ganz oberflächlich auf das Leberparenchym übergreifen. Schnittfläche bis auf nicht deutlich erkennbare Läppchenzeichnung unverändert. Linke Nebenniere über kindsfaustgroß, ziemlich fest, glatt. Am Schnitt weißliches, geschwulstartiges Gewebe, in unregelmäßiger Weise von umschriebenen gelben Nekrosen und ausgedehnten Blutungen durchsetzt. Das Tumorgewebe geht unmittelbar in große, zusammenhängende Geschwulstmassen über, die im ganzen Verlauf der Aorta retroperitoneal nach abwärts bis zum Becken sich erstrecken. Diese in den gesamten retroperitonealen Lymphknoten vorhandenen, z. T. über pflaumengroßen Metastasen sind stellenweise voneinander abgrenzbar, meist gehen sie aber ohne Grenze ineinander über. Sie sind am Schnitt von gleicher Beschaffenheit wie der Nebennierentumor. Bauchspeicheldrüse stark verdickt, derb, am Schnitt gleichmäßig grauweiß mit mehreren bohnengroßen gelben Nekrosen. Geschwulstartiges, grauweißes Gewebe in einigen Wirbelkörpern an Stelle des myeloischen Marks. Alle anderen untersuchten Organe o. B.

8. Fall, Rinscheid 1936 (Rinscheids Fall 3).

Vorgeschichte: 3jähriger blasser, apathischer Knabe wird mit einem die ganze linke Bauchseite einnehmenden höckerigen Tumor eingeliefert. Exitus nach Laparotomie.

Sektionsbefund: in der linken Bauchseite eine große, zusammenhängende Geschwulstmasse, von der sich Leber, Milz und Pankreas durch Betasten abgrenzen lassen. Linke Nebenniere in eine mannsfaustgroße Geschwulst umgewandelt, an deren Oberfläche ein Streifen erhaltenen Nebennierengewebes erkennbar ist. Am Schnitt weißliches, ziemlich weiches, gleichmäßiges Geschwulstgewebe, z. T. hämorrhagisch. Linke Niere auf mehr als das Dreifache vergrößert, Oberfläche blaß, grauweiß, mit über einpfennigstückgroßen, etwas vorgewölbten weißen oder hämorrhagischen Herden. Am Schnitt ein etwa 4 mm breiter Saum erhaltenen Nierengewebes unter der Kapsel, alles andere durch Geschwulstmassen eingenommen. Lymphknoten an der Leberpforte, neben der Aorta und in der Pankreasumgebung bis über pflaumengroß, durchsetzt von Geschwulstgewebe von gleicher Beschaffenheit wie in der Nebenniere. Alle übrigen untersuchten Organe o. B.

Mikroskopischer Befund von Fall 7 und 8: Keine Unterschiede zwischen Primärtumoren und Metastasen. Die Geschwulstzellen sind etwas größer als die lymphocytenähnlichen Sympathogonien, doch haben ihre runden bis leicht ovalen Kerne fast gleichen Chromatingehalt wie jene. Sehr schmale Plasmasäume, Ausläufer kaum zu erkennen. Nur ganz selten Zellen vom Sympathoblastentyp.

Im Fall 7 sind die Zellen oft so angeordnet, daß sie kleine rundliche Bezirke aussparen, die jedoch nicht so charakteristisch sind wie bei typischen Rosetten. In Fall 8 werden auch diese vermißt. Häufig Zerfallserscheinungen. Bielschowsky negativ.

9. Eigener Fall.

Vorgeschichte: Die 7jährige A. T. wurde am 30. August 1934 in die Chirurgische Klinik der Universität Bonn eingewiesen. Sie war am 23. August 1934 in Behandlung des Hausarztes gekommen, der eine brettharte Veränderung der beiden großen Lappen der Schilddrüse feststellte. Der Allgemeinbefund war ohne Besonderheiten. Am 28. August war das Kind sehr elend und erbrach. Es zeigte sich, daß ein ganz erhebliches Wachstum der Schilddrüse stattgefunden hatte, ferner wurde am Beckenboden ein kokosnußgroßer und in beiden Nierengegenden je ein Tumor getastet. Die Schild-

drüse war nicht mehr so hart wie beim ersten Befund, es ließen sich rechts zwei, links eine verhärtete walnußgroße Stelle tasten.

Aus der von Herrn Professor Dr. Freiherr v. Redwitz freundlicherweise überlassenen Krankengeschichte ist weiterhin folgendes zu entnehmen:

Eltern und drei Geschwister sind gesund. Im Anschluß an einen Wohnungswechsel hatte Patientin ebenso wie ihre Geschwister im Jahre 1932 einen Hautausschlag. Im Frühjahr gleichen Jahres wurde sie wegen eines perinephritischen Abszesses operiert. Vor 6 Wochen Masern.

Seit fünf Tagen klagt das Kind über heftige Leibschmerzen; die erwähnte Geschwulst im kleinen Becken wurde fühlbar. Stuhl normal. Temperatur normal. Seit drei Tagen Erbrechen.

Befund: Ein seinem Alter entsprechend großes Kind in deutlich reduziertem Ernährungszustand. Blaß. Diffuse, derbe, gleichmäßige Schwellung und Vergrößerung der beiden Schilddrüsenlappen mit deutlich erweiterten Venen und Behinderung der Atmung. Geringer Stridor bei der In- und Exspiration. Keine Vergrößerung der Lymphdrüsen tastbar. Atmung etwas frequent. Herztöne rein, kein Geräusch. Aktion frequent: 120. Die Lungen lassen überall reines Vesiculäratmen auskultieren.

Der Bauch ist vorgewölbt, man fühlt einen mannsfaustgroßen, derben, rundlichen Tumor. Verstärkte Venenzeichnung der Bauchdecken. Bei der rektalen Untersuchung erweist sich, daß das ganze kleine Becken von einem derben, rundlichen Tumor ausgefüllt ist. Lymphdrüsen sind nicht tastbar.

Die am 31. August vorgenommene Blut- und Harnuntersuchung ergab folgendes Bild:

Erythrocyten	3 760 000
Hämoglobin	76%
Leukocyten	32 000
Eosin.	1%
N. Jugdl.	1%
N. Stabk.	4%
N. Segm.	60%
Lymphoc.	33%
Gr. Mon.	1%

Urin: Alb.: —
Sacch.: —
Sed.: Detritus.

Am 5. September wurde eine Röntgenbestrahlung durchgeführt, die aber ohne Einfluß auf das Wachstum der Tumoren blieb. Die am 8. September ausgeführte Blutuntersuchung ergab:

Erythrocyten:	2 900 000
Leukocyten:	32 000
Hämoglobin:	70%.

Der Zustand des Kindes verschlechterte sich zusehends. Es starb am 10. September. Klinische Diagnose: Sarkom der Schilddrüse, Tumor im Unterleib.

Sektionsbefund, S. 342/34, Obduzent Dr. Gerstel:

A. Äußere Besichtigung:

Leiche eines entsprechend großen Mädchens von wächsernen, in weiten, schlaffen Falten abhebbaren Hautdecken, fast fehlenden Fettpolstern, stark verringerter Muskulatur, ebenmäßigem, zierlichem Knochenbau. Mannsfaustgroße, kropfartige Schwellung des Halses in der Schilddrüsengegend. Keine tastbaren Lymphknoten. Leichenkälte. Deutlicher Leichengeruch. Allgemeine, leicht brechbare Totenstarre. Geringe rötliche, nicht wegdrückbare Totenflecke an den abhängigen Körperteilen. Hornhäute ausgetrocknet. Augäpfel weich, Schlöcher gleich, rund, äußerst weit. Äußere Körperöffnungen frei. Behaarung ohne Besonderheiten.

B. Innere Besichtigung:

1. Schädelhöhle: Dünner, hellblonder Haarbesatz, blut- und fettgewebsarme Schädeldecken. Schädelknochen unversehrt, mit stark geröteter Zwischenschicht. Oberer Längsblutleiter leer. Harte Hirnhaut mit dem Schädeldach in ganzer Ausdehnung fest verbunden, an der Innenfläche ausgesprochen trocken. Hirn von vermehrter Festigkeit, mit enganeinandergepreßten, regelrecht verlaufenden Windungen und fast völlig aufgehobenen Furchen. Schlagadern am Schädelgrund und weiche Hirnhaut überall völlig zart. Hirn an den Schnitten von übermäßigem Gehalt an Feuchtigkeit bei genügendem Blutgehalt. Überall regelrechte Zeichnung. Seitenkammern etwas eng. Adergeflechte fast blutleer. Knöcherner Schädelgrund mit Blutleitern ohne Abweichungen. Nirgendwo herdförmige Einlagerungen.

2. Brust- und Bauchhöhle:

a. Allgemeine Lagebeschreibung: Sehr geringe Fettschichten an Bauch und Brust. Hellrötlich-graue, trockene Muskeln an Leib und Brustkorb. Das fettlose Netz liegt schleierartig über den ziemlich stark geblähten Dünndarmschlingen. Die Leber überragt den Rippenbogen um Fingerbreite. Zwerchfell beiderseits in Höhe der 5. Rippe. Die Dünndarmschlingen der unteren Bauchhälfte sind mit einer mannsfaustgroßen, weichteigigen, aus dem kleinen Becken hervorwachsenden Geschwulstbildung, in der der linke Eierstock aufgegangen ist, fest verlötet. Die Geschwulst ist an der Oberfläche weißlichgrau, knollig; in ihrer Umgebung ist das Bauchfell mit zahlreichen, zumeist zusammenfließenden kirschkern- bis kirschgroßen, weichen, markigen, zerfließenden Geschwulstknoten übersät. Am Einschnitt enthält die Geschwulst eine apfelgroße, schwärzlich-grünliche Zerfallshöhle, zu der die unterste Dünndarmschlinge mit bohnengroßen Löchern freien Zugang gewährt. Die Ränder der Öffnungen sind von markigen Geschwulstmassen durchsetzt. Gallenblase und Wurmfortsatz äußerlich frei.

Nach Entnahme des Brustbeins, das am Durchschnitt — wie auch die untersuchten Rippen — frei von fremden Einlagerungen ist, sinken beide Lungen etwas zurück. Lungen- und Brustfell sind frei. Der kaum fettbewachsene Herzbeutel enthält 150 ccm gelblich-flokkige Flüssigkeit und ist an der Innenfläche — wie das Herz an der Oberfläche — mit zahlreichen, meist bohnengroßen Geschwulstherden besetzt. Herz von entsprechender Größe, große Gefäße ohne Abweichungen. Die Blutadern am Halse, die von der rechten Herzkammer her verfolgt werden, sind bis zum Kieferrande völlig frei.

b. Untersuchung der entnommenen Brust- und Halseingeweide:

Linke Lunge: ziemlich groß, verhältnismäßig leicht, überall lufthaltig, besonders an den deutlich geblähten Innenrändern. In den Lungengewebszwischenräumen sind häufig perlenkettenartige Reihen von Luftbläschen angeordnet. Beim Abtrennen von der Lungenwurzel entleert der Hauptluftröhrenast ziemlich viel trüb-zähe, gräuliche, eiterähnliche Flüssigkeit, der Hauptschlagaderast wenig flüssiges Blut. Linke Lunge am Schnitt überall gut lufthaltig, läßt etwas schaumig-blutige Flüssigkeit ausdrücken. Luftröhrenäste mit

deutlicher Rötung der Schleimhaut. Lymphknoten an der Lungenwurzel linsengroß, schwarz, weich, am Durchschnitt feucht.

Rechte Lunge: entspricht in allen Einzelheiten der linken.

Zunge: blaßgraue Schleimhaut mit regelrechtem Aufbau und genügendem Lymphapparat am Grunde.

Gaumenschleimhaut: blaßrötlich, glatt.

Speiseröhre: silbergraue, deutlich abschilfernde Schleimhautlage.

Lymphknoten am Halse: durchweg nicht über bohnengroß, am Durchschnitt grauweißlich, gleichmäßig.

Luftröhre: weißlich-graue, zarte Schleimhaut, im unteren Drittel gerötet.

Lymphknoten an der Zweiteilung: bohnengroß, am Schnitt grauschwärzlich, ohne Herde.

Schilddrüse: auf das Doppelte der Größe einer Erwachsenenschilddrüse vergrößert, liegt wurstförmig um die deutlich eingeengte Luftröhre herum, völlig von weißlich-grauer, im Innern stellenweise speckig-graulich gefleckter Geschwulstmasse eingenommen.

Herz: Herzmuskel von zahlreichen scharf begrenzten weißlich-grauen, erbs- bis bohnengroßen Geschwulstknoten durchsetzt, graubräunlich, weich, schlaff. Herzkammern von guter Weite. Herzinnenhaut durch bucklige Geschwulstknoten vorgewölbt. Klappen frei. Eirundes Loch geschlossen. Herzohren leer. Kranzschlagadern und Hauptschlagader von regelrechtem Verhalten.

c. Untersuchung der entnommenen Bauch- und Beckeneingeweide:

Milz: mißt 8:6:3,5 cm, glatt, rötlichgrau, am Durchschnitt rötlich, ohne erkennbare Einzelheiten. Etwas blutiger Saft abstreifbar.

Linke Nebenniere und linke Nierenumgebung: völlig von einer fast faustgroßen, knolligen, weißlichen Geschwulstmasse ersetzt. Linke Nierenschlag- und -blutader in ihren Eigenschichten geschwulstfrei. Ein frontaler Schnitt durch den Geschwulstknoten zeigt, daß die linke Niere von zahllosen zusammenfließenden erbs- bis walnußgroßen Geschwulstknoten durchsetzt ist. Es zeigen sich nur noch kleine, 5pfennigstückgroße Nierenrestgebiete,

in denen Nierenmark und -rinde erkennbar sind. Nierenbecken ohne Geschwulsteinbruch.

Rechts ist die Nebennieren- und Nierengegend von einer gleichen Geschwulstmasse bis auf geringfügige Reste von Nierengewebe ersetzt.

Harnblase: leer, Schleimhaut weißlich-grau, frei. Auf dem Blasenscheitel im Bauchfell reichlich weiß-graue, gut bohnengroße Geschwulstknoten.

Scheide: weit, auch Scheidennebengewebe frei.

Gebärmutter: zu einem platten, fledermausähnlichen Gebilde ausgezogen, am Rücken Bauchfell mit Geschwulstknoten besät. Beide Eileiter und linker Eierstock frei, rechter in dem beschriebenen markigen Geschwulstknoten aufgegangen.

Mastdarm: enthält etwas bräunlichen Kot. Schleimhaut grauweißlich, glatt.

Magen: enthält etwa 100 ccm kaffeesatzartige und schleimige Massen. Schleimhaut durch zahlreiche erbs- bis doppeltwalnußgroße pilzartige Knollen in der Unterschleimhaut vorgebuckelt. Auf der Höhe mehrerer Knoten finden sich linsengroße, grau-grünliche Schorfbildungen.

Zwölffingerdarm: grau-gelbliche, mehrfach durch halbkirschgroße, gleiche Herde verunstaltet. Großer Gallengang von gehöriger Weite, Vatersches Wärzchen frei eingängig.

Bauchspeicheldrüse: mit regelrechtem Läppchenbau, zeigt am Kopf unscharfen Übergang in ein kleinapfelgroßes, knolliges Geschwulstpaket.

Gekröse: voller dattelgroßer, knolliger Herde.

Bauchschlagader: zartwandig.

Leber: mißt 18:11:6 cm, glatt, rotbraun, mäßig fest. Am Durchschnitt graubraun mit feinsten weißen Stippchen.

Gallenblase: voller dicklicher, grüner, stark färbender Galle. Wand frei.

Dünndarm: unversehrt bis auf die bohnengroßen Einbruchstellen der verjauchten Geschwulst in die untere Dünndarmschlinge.

Dickdarm: frei.

Wurmfortsatz: ohne Abweichungen.

Anatomische Diagnose: Vollständige Umwandlung der Schilddrüse in eine mannsfaustgroße Geschwulst. Multiple Geschwulstknoten im Herzen unter dem Endocard und Pericard. Ummauerung und Durchsetzung beider Nieren durch medulläre haselnuß- bis apfelgroße Geschwulstknoten unter Einbegreifen beider Nebennieren. Tumoröse Ausmauerung des kleinen Beckens mit Übergreifen der Geschwulst auf den linken Eierstock, Verwachsung und Einwachsen in die unterste Dünddarmschlinge. Jauchiger Zerfall der Kleinbeckengeschwulst in ihren inneren Abschnitten. Apfelgroßer Geschwulstknoten im Bereich des Pankreaskopfes. Zahlreiche bohnen- bis doppeltwalnußgroße, zum Teil zentral zerfallene submucöse Geschwulstknoten in der Duodenalschleimhaut und Magenschleimhaut. Leber mit kleinen infiltratähnlichen Geschwulst(?)-herdchen. Milz und Lungen sowie Gehirn geschwulstfrei. Allgemeine Anämie der Organe. Schlechter Ernährungszustand. Fleckig gerötetes Knochenmark im Oberschenkel.

Mikroskopische Untersuchungen: Da die veränderten Organe als Sammlungsstücke erhalten werden mußten, konnten zur mikroskopischen Untersuchung nur verhältnismäßig geringe Teile entnommen werden. Der Ovarialtumor wurde nicht aufbewahrt und konnte nicht untersucht werden. Das Untersuchungsmaterial wurde in 10% Formalin gehärtet und teils als Gefrier-, teils als Paraffinschnitte verarbeitet. Gefärbt wurde mit Haemalaun-Eosin, Haemalaun-van Gieson, Sudan III, Elastica, Turnbulls Eisenreaktion, ferner nach Mallorys Bindegewebsfärbung, der Tibor Pap'schen Modifikaton der Bielschowsky-Methode zur Bindegewebsimprägnation und nach Bielschowsky-Groß zur Imprägnation nervöser Elemente.

Mikroskopische Befunde:

Linke Nebennierengeschwulst: an Übersichtspräparaten imponiert die ungeheuere Menge kleiner, dunkel gefärbter, rundlicher Zellen, die in den randnahen Gebieten in Zügen angeordnet sind, während sie in den inneren Teilen entweder völlig regellos durcheinander liegen oder aber — und das ist zumeist der Fall — zu unregelmäßigen Gruppen von je etwa 40—200 Zellen zu-

sammengelagert sind. Hierdurch entsteht in den zentralen Abschnitten der Eindruck ungemein alveolären Aufbaus. Die einzelnen Gruppen sind voneinander getrennt durch schmale, helle Zonen, in denen durchweg keine Geschwulstzellen zu finden sind. Häufig finden sich Stellen, in denen die Kerne ihre Färbbarkeit weitgehend verloren haben und Gewebsstrukturen nicht mehr erkennbar sind (Nekrosen). Außerdem erkennt man in großen Teilen aller Schnitte sehr viel Erythrocyten außerhalb der Blutgefäße, zwischen den Tumorzellen und in den Hohlräumen zwischen den einzelnen Zellhaufen. Die Tumorzellen sind durchsetzt von Faserzügen, deren Ursprung aus der bindegewebigen Kapsel, die die gesamte Geschwulst umhüllt, sich zumeist erkennen läßt. Diese Fasern färben sich mit Eosin leicht rosa, mit van Gieson rot. Deutlich verfolgbar ist dieses Faserwerk jedoch nur in den randnahen Partien; in den zentralen Abschnitten tritt es nur ganz vereinzelt in Erscheinung. Neben diesen Fasern — oft parallel mit ihnen verlaufend — sieht man mit van Gieson geblich gefärbte Züge, die sich in Durchschnitten als Endothelschläuche erweisen und um die die Geschwulstzellen konzentrisch angeordnet sind, so daß Pseudorosettenbildungen entstehen.

Bei starker Vergrößerung zeigt sich, daß die Tumorzellen zu weitaus größtem Teil einen nur sehr schmalen, oft aber gar keinen Protoplasmasaum aufweisen; ihr Leib wird fast in ganzer Ausdehnung durch einen in seiner Größe zwischen 5,5 und 6,5 µ schwankenden, ziemlich stark färbbaren Kern eingenommen, in dem ein Chromatingerüst sehr deutlich vortritt. Hin und wieder sind typische Kernteilungsfiguren erkennbar.

Vereinzelt finden sich Zellen, die mehr oval oder auch polymorph erscheinen und durchweg einen etwas breiteren Plasmasaum, der einen lichteren Kern umgibt, erkennen lassen. Plasmaeinschlüsse im Sinne der von Rinscheid angegebenen intrazellulären Nervenfasern finden sich nicht. Diese Zellen messen etwa 10 µ im Durchmesser.

Überall zeigen die Tumorzellen infiltratives Wachstum; es finden sich Einbrüche in die bindegewebige Kapsel, in Venen und vereinzelt auch in Arterien. Mehrfach sind die Lichtungen kleiner Venen fast völlig durch Geschwulstzellen ausgestopft.

Nebennierenmarksgewebe ist nirgendwo erkennbar. An einigen Stellen finden sich schattenhafte Reste von größeren Zellen, die möglicherweise Reste von Nebennierenrindenzellen darstellen.

Besondere Beachtung erforderte die stellenweise äußerst feinfibrilläre Zwischensubstanz, da an die Möglichkeit zu denken war, daß es sich um Neurofibrillen handele. Trotz mehrmaliger sorgfältiger Ausführung der Methode zur Imprägnation von Nervenfasern nach Bielschowsky-Groß gelang es mir nicht, einwandfreie Resultate zu erzielen. Stets waren bindegewebige Fasern dargestellt, und obwohl ich hin und wieder versucht war, die eine oder andere der ungemein feinen Fibrillen als Nervenfaser anzusprechen, konnte ich mich hierzu doch nicht entschließen, da eine Silberimprägnation nur dann beweisend sein kann für die nervöse Natur der argentophilen Fasern, wenn entweder sicher keine Bindegewebsfasern mitimprägniert sind oder diese sich doch zumindest durch ihre Färbung ganz zweifelsfrei von Nervenfasern trennen lassen. Eine Unterscheidung allein auf Grund von Verlauf und Gestalt ist in sehr vielen Fällen einfach unmöglich.

Die nach Mallory behandelten Schnitte zeigten jedoch, daß die Fasern sich leuchtend blau färben und zum Teil von der bindegewebigen Kapsel ihren Ursprung nehmen, von wo sie sich stellenweise ziemlich weit ins Innere verfolgen lassen. Besonders schöne und in solcher Deutlichkeit sonst unerreichbare Bindegewebsimprägnationen gibt die Pap'sche Modifikaton der Bielschowsky'schen Methode. An diesen Präparaten zeigt sich, daß alle tumorartigen Organe von einer ungeheueren Zahl feiner und feinster Fibrillen durchzogen sind. Diese Fasern sind im Bereich der Kapsel fast alle in einem Winkel von fast 90 Grad von ihrer früheren Verlaufsrichtung abgebogen und enden kurz darauf mit einer klobigen, oft zersplitternden Auftreibung.

Die Tumorzellen liegen regellos angeordnet in diesem Faserwerk. Die einzige Beziehung zwischen Faser und Tumorzelle besteht darin, daß in den peripheren Geschwulstteilen die Fasern parallel verlaufen und damit das Gerüst für die erwähnten Zellzüge oder -säulen abgeben. Die zumeist in den zentralen Abschnitten gelegenen soliden Zellhäufchen sind nicht etwa von dem Faserwerk umschlos-

sen, sondern regellos von feinen und feinsten Fibrillen durchzogen. Obwohl in diesen Gebieten die Fasern nicht parallel verlaufen, im Gegenteil sich oft baum- und astartig verzweigen, ist doch eine Neigung zu gestrecktem Verlauf unverkennbar. Die Fibrillen sind zumeist leicht gewunden, hin und wieder jedoch auch fast gerade. Mehrfach sind sie durch allerfeinste Ästchen miteinander verbunden und bilden so des öfteren ein feinmaschiges Netzwerk.

Da sich bei mehreren Probeschnitten hin und wieder auch Nervengewebe mitimprägnierte, hätte auch bei diesen Präparaten die Möglichkeit bestanden, daß die eine oder andere der dargestellten Fasern nervöser Natur sei. Besonders war daran zu denken bei jenen fast gerade verlaufenden Fasern, die manchmal auch winklig von ihrer ursprünglichen Verlaufsrichtung abbogen. Herr Professor Dr. Stöhr, der die Freundlichkeit hatte, meine Präparate einer genauen Durchsicht zu unterziehen, hatte jedoch keinen Zweifel, daß die imprägnierten Fasern ausschließlich Bindegewebsfibrillen entsprächen.

Die Geschwulstmassen, die an Stelle der rechten Nebenniere getreten sind, entsprechen in ihrem histologischen Aufbau vollkommen dem der linken, so daß ich auf ihre Beschreibung verzichten kann. Auch die übrigen Neubildungen zeigen stets das gleiche Bild. Ich kann mich daher auf eine kurze Schilderung des mikroskopischen Befundes der metastatisch veränderten Organe beschränken.

Herz: um die Gefäße sind dichte Geschwulstzellherde gelagert und dringen von dort aus infiltrativ in den Herzmuskel, das Reticulum des Fettgewebes, in Peri- und Endocard vor. Im Herzmuskel fassen die Tumorzellen so Fuß wie etwa eine Wurzel im Erdreich: die Muskelfasern werden verdrängt und komprimiert.

Niere: es sind nur geringe Reste normalen Nierengewebes erhalten, doch finden sich auch in diesen öfters große Zellenansammlungen im interstitiellen Bindegewebe.

Magen und Duodenum: dichtzellige Ergießungen von Geschwulstzellen in der Submukosa. Besonders dicht liegen die Zellen um die Blutgefäße herum und lassen dann ringförmige, dunkle Bildungen entstehen. Von der Magenschleimhaut ist das Zottenstroma erhalten, das Epithel ist verloren.

Pankreas: Gewebe von bauchspeicheldrüsenähnlichem Aufbau ist neben den sehr dichtgestreuten Tumorzellen nirgendwo erkennbar. Es finden sich ausgedehnte fleckige Nekrosen, die zum Teil zerfallenen Tumorzellen, zum Teil vielleicht aber auch selbstverdautem Pankreasgewebe entsprechen könnten. Auch hier tritt eine ausgesprochene Durchsetzung des bindegewebigen Maschenwerks des Fettgewebes mit Geschwulstzellen sowie die ringförmige Anordnung der Tumorzellen um Blutgefäße deutlich in Erscheinung.

Schilddrüse: An allen untersuchten Stellen ist keinerlei Schilddrüsengewebe mehr festzustellen. Allerdings findet sich in einem ganz kleinen Gebiet eine gleichmäßige, mit Pikrinsäure gelb getönte Gerinnung, die villeicht der Rest eines Schilddrüsenbläschens sein könnte.

Leber und Lymphknoten, die ja makroskopisch keine sicheren Metastasen erkennen ließen, sind frei von Geschwulstzellen. Die Lymphknoten lassen einen deutlichen Sinuskatarrh und Erythrophagie in den intrafolliculären Sinus erkennen. In der Leber sind die Kupfferschen Sternzellen stark geschwollen und treten übermäßig deutlich vor. Im Bindegewebe um die Gallengänge erkennt man ziemlich gleichmäßige, aber lockere entzündliche Rundzellinfiltrate; sie sind die mikroskopische Grundlage der makroskopisch festgestellten feinen weißlichen Flecken.

Die übrigen untersuchten Organe waren ohne hier interessierende Besonderheiten.

Zusammenfassung und Bewertung der Befunde:

Dieser histologische Aufbau stimmt im wesentlichen mit den Beobachtungen anderer Untersucher überein. Lymphocytenähnliche Zellen mit großem, ziemlich stark färbbarem Kern und schmalem Protoplasmasaum, Anordnung dieser Zellen in Säulen oder Gruppen, zwischen den Geschwulstzellen ein äußerst feinfibrilläres Faserwerk, das nach dem positiven Ergebnis spezifischer Färbungen als Bindegewebe angesprochen werden muß. Gegenüber der ungeheueren Menge der kleinen Rundzellen finden sich verschwindend wenig Zellen vom Sympathoblastentyp. Es bestehen keinerlei Rosetten-

bildungen. Nirgendwo treten Zellausläufer in Erscheinung. Die Tumoren wuchsen destruierend innerhalb kurzer Zeit.

Aus diesen Günden scheint mir die Diagnose gesichert. Es handelt sich um ein äußerst bösartiges Neuroblastom in einem ganz frühen Differenzierungsstadium mit nur sehr geringer Ausreifungstendenz, also um ein Sympathogoniom in ganz frühem Stadium. Erhärten ließ sich die Diagnose noch durch Vergleich mit zwei Präparaten, die Herr Dozent Dr. med. habil. Gerstel mir freundlicherweise aus seiner Sammlung zur Verfügung stellte; das eine entstammt dem Fall von Pick (1912), das andere der Beobachtung Robertsons (1915). In beiden konnte ich ebenso wie in den aus dem hiesigen Institut stammenden Präparaten Bülbrings (1928) ganz unzweifelhafte Ähnlichkeiten der von obigen Autoren als Sympathogonien beschriebenen Zellarten mit den Geschwulstzellen meines Falles feststellen.

Wenn Busch 1928 schreibt, daß das Sympathoblastom („fötale, unreife Zellen, Sympathogonien in alveolärer Anordnung mit typischen Rosetten") ausschließlich bei Kindern (meist im 1. Lebensjahr) vorkomme, so kann diese Ansicht nicht unwidersprochen bleiben. Selbst wenn man mit Bülbring an der Zugehörigkeit des Falles von Barnewitz zur Gattung der Neuroblastome zweifelt, da das Faserwerk positive Färbung mit Glia- und Fibrindarstellungsmethoden gab, gehört doch zweifellos der Fall Blumensaats, der einen 47jährigen Man betrifft und der von Dietrich und Siegmund angeführte Fall Schotts, in dem der Geschwulstträger sich bereits „in höherem Alter" befand, hierher und beweisen damit, daß das Auftreten selbst noch weniger ausdifferenzierter Neuroblastomformen nicht unbedingt an das Kindesalter gebunden ist. Sicher ist jedoch, daß zumeist Kinder befallen werden. Bülbring findet bis 1928 im Schrifttum 33 Fälle von Neuroblastom (nicht „Neuroblastomen der Nebenniere", wie Rinscheid angibt, denn Bülbring zählt, um nur ein Beispiel zu nennen, auch den Fall Picks mit, bei dem die Geschwulst aber im Uterus saß), Der älteste dieser 33 Geschwulstträger war 6 Jahre alt. Das Überwiegen des Kindesalter geht auch wieder hervor aus den nach 1928 veröffentlichten Beobachtungen von Blumensaat,

Matzdorff, Mittelbach und Szekely, Rinscheid, dem noch zu besprechenden Fall von Wolff und meiner Beobachtung, ferner auch aus zwei weiteren Fällen Rinscheids (7 Wochen und 2½ Jahre).

Obwohl bei der Zusammenstellung Bülbrings noch ein leichtes Vorwiegen des weiblichen Geschlechtes festzustellen ist, betreffen die neueren Fälle von Blumensaat, Matzdorff, Mittelbach und Szekely sowie die vier Fälle Rinscheids alle männliche Individuen. Aus diesen Befunden auf eine besondere Geschlechtsdisposition schließen zu wollen, erscheint mir daher nicht mehr angebracht.

In jeder Arbeit, die über an verschiedenen Stellen lokalisierte Neuroblastome veröffentlicht wurde, wird auf die Frage eingegangen, ob die Tumoren als Primärgeschwülste im Sinne einer Systemerkrankung oder als von einem Primärtumor ausgehende Metastasen aufzufassen seien. Zu einer endgültigen Beantwortung dieser Frage ist es bisher noch nicht gekommen.

Dietrich und Siegmund machten die Beobachtung, daß bei neuroblastomartiger Umwandlung der einen Nebenniere in der makroskopisch unveränderten anderen sich große Anhäufungen undifferenzierter Sympathogonien finden, die nicht als Metastasen angesprochen werden können. Sie kommen daher zu dem Ergebnis, daß es sich bei doppelseitiger Tumorbildung um beiderseitige primäre Geschwülste, nicht um Metastasen handelt. Demnach wären in meinem Fall die beiden Nebennierengewächse als primär, die übrigen Neubildungen als metastatisch aufzufassen.

Auffallend ist allerdings der Sitz der Metastasen in meiner Beobachtung. Gewöhnlich erweist sich, daß Neuroblastome mit Vorliebe in die Leber und die regionären Lymphknoten metastasieren — Leber und Lymphknoten meines Falles sind gänzlich frei von Geschwulstzellen. Dafür finden sich aber Neubildungen im Herzen und vor allem in der Schilddrüse, in der bisher noch keine neuroblastomartigen Veränderungen beschrieben worden sind. Auch das Herz ist durchweg frei, nur bei Evangelisti finde ich multiple Herde in der Wand des rechten Vorhofs.

Es sei mir gestattet, noch kurz über einen zweiten Fall zu berichten, der zwar seiner Lokalisation nach nicht in den Rahmen des Themas gehört, histologisch aber fast den gleichen Aufbau zeigt wie die Tumoren meines Falles. Er entstammt einer Arbeit Wolffs aus dem hiesigen Institut, dem ich für die Überlassung seiner Unterlagen und Präparate zu Dank verpflichtet bin.

Bei einem 50 cm langen, ausgetragenen weiblichen Kind mit Hydrops universalis congenitus fand sich eine hühnereigroße retroperitoneale Geschwulst in Höhe der linken Niere. Beide Nebennieren waren ohne Besonderheiten. Der Tumor war von einer derben, gelblich-weißen Kapsel umhüllt, die linsen- bis zehnpfennigstückgroße braune Flecken aufwies. Auch am Schnitt lagen braune Bezirke gleicher Größe, zum Teil Fortsetzungen der von außen sichtbaren Flecken. Das Tumorgewebe war gelblich, leicht zerfallend, durchsetzt von Bindegewebszügen, die von der äußeren Kapsel ausgingen und auf ein zu dieser parallel verlaufendes Band trafen. Die übrigen Organe zeigten keine hier interessierenden Veränderungen.

Mikroskopische Untersuchung: Das Material aus dem Tumor wurde in der gleichen Weise behandelt wie das meines Falles.

Mikroskopischer Befund: Die Neubildung besteht aus zwei deutlich voneinander getrennten Teilen. Auf die ziemlich derbe, die Geschwulst von außen umgebende bindegewebige Kapsel folgen drei untereinander verschiedene Gewebsschichten, die der Zona glomerulosa, der Zona fasciculata und der Zona reticularis der Nebennierenrinde entsprechen könnten und von den inneren Geschwulstteilen durch eine unregelmäßig breite, durchweg aber zarte Bindegewebsschicht getrennt sind. Die inneren Teile bestehen aus nekrotischem, lockerem Gewebe, in das Geschwulstzellen eingestreut sind. Diese Zellen messen etwa 6μ im Durchmesser, lassen nur ganz selten einen schmalen Protoplasmasaum erkennen und sind fast gänzlich ausgefüllt durch einen dunkel gefärbten Kern mit erkennbarem Chromatingerüst. Zumeist sind diese Zellen recht lose gestreut, öfters sind sie jedoch auch zu unregelmäßigen Haufen zusammengeballt. Hin

und wieder finden sich etwas größere Zellen mit hellerem Kern und etwas deutlicherem Protoplasmasaum.

Die Zellen, aus denen die nebennierenrindenähnliche Zone gebildet wird, unterscheiden sich nur durch ihre Anordnung von den in den inneren Teilen gelegenen Geschwulstzellen. Sie sind zumeist in Säulen zwischen äußerer und innerer Bindegewebsschicht angeordnet und durch zarte bindegewebige Stränge voneinander getrennt. Außerdem liegen sie sehr viel enger beieinander als die zentral gelegenen Zellen. Die Säulenform wird jedoch durch ziemlich ausgedehnte Blutextravasate öfters zerstört; es entstehen dann wabenartige Bildungen, in denen Haufen von Tumorzellen liegen. An einigen Stellen verlaufen die Bindegewebsfasern sogar parellel zur äußeren Kapsel, unter der hier große Blutaustritte in Erscheinung treten.

Auch in den inneren — sehr blutgefäßreichen — Teilen der Geschwulst liegen zahllose rote Blutkörperchen außerhalb der Gefäße. Öfters sind Venenwände von Tumorzellen infiltriert. Auch finden sich Einwanderungen von Geschwulstzellen sowohl in die innere wie in die äußere Bindegewebskapsel.

Außer den bereits erwähnten bindegewebigen Strängen zwischen den Zellsäulen der peripheren Teile ist eine besondere Zwischensubstanz nicht nachweisbar. Auch fehlen die in meinem Fall nach P a p dargestellten feinsten Bindegewebsfasern in den inneren Geschwulstteilen fast vollständig; nur ganz vereinzelt treten zarte Fasern in Erscheinung, die von dem Gefäßbindegewebe zu entspringen scheinen. Imprägnationen nach B i e l s c h o w s k y - G r o ß gelangen nicht.

Zusammenfassung und Auswertung des mikroskopischen Befundes.

Auch in diesem Fall finden wir wieder die kleinen, lymphocytenähnlichen Zellen sowie wenige größere Zellen mit hellerem Kern und breiterem Plasmasaum. Beziehungen der Zellen zu den spärlichen Fibrillen, die sich in der Geschwulst finden und die sich als Bindegewebe erweisen, bestehen nicht, Rosettenbildungen treten nicht in Erscheinung. Es finden sich Infiltrationen von Venen und beider bindegewebiger Kapseln, ferner ausgedehnte Nekrosen und

Blutungen. Wir kamen daher zu der Überzeugung, daß es sich wiederum um eine ganz unreife Sympathogoniomform handelt, die wahrscheinlich, wenn das Kind lebensfähig gewesen wäre, recht bald destruierend gewachsen wäre und in kurzer Zeit zum Tode geführt hätte.

Die Frage nach dem Ursprung des Tumors ist leider nicht mehr zu klären, da bei der Sektion der Bauchsympathikus nicht genügend beachtet wurde. Immerhin hat man an eine maligne Entartung embryonal versprengter Nebennierenkeime zu denken, für welche Annahme auch die ungemein nebennierenrindenähnliche äußere Geschwulstzone spräche.

Interessant ist das gleichzeitige Vorkommen dieser bösartigen Geschwulst mit einer kongenitalen Mißbildung, die auch schon von Mittelbach und Szekely (Cheilognathopalatoschisis, Mikrenzephalie und Balkenmangel) und von Friedrich (beiderseitige Spitzfüße) beobachtet worden sind. Ob es sich um ein zufälliges Zusammentreffen handelt, muß vorläufig dahingestellt bleiben.

Zusammenfassung.

Es wird ein Fall von Sympathogoniom der Nebennieren bei einem 7jährigen Mädchen beschrieben. Die Neubildung ging aus von beiden Nebennieren und metastasierte in beide Nieren, Pankreas, linkes Ovarium, Magen, Duodenum, Peritoneum, Herz und Schilddrüse, während Leber, Lymphknoten und Knochengerüst frei von Geschwulstzellen waren. Die Besonderheit des Falles liegt in dem sehr seltenen Vorkommen von Herzmetastasen und der erstmaligen Beobachtung von Schilddrüsenmetastasen.

Ferner wird über ein retroperitoneales Sympathogoniom berichtet, das sich bei einem neugeborenen Mädchen mit Hydrops universalis congenitus fand. Es wird auf das auch von Mittelbach und Szekely sowie von Friedrich beobachtete gleichzeitige Vorkommen von Neuroblastomen und congenitalen Mißbildungen hingewiesen.

Es ist mir eine angenehme Pflicht, meinem hochverehrten Lehrer, Herrn Professor Dr. Ceelen für die Überlassung des Themas und Herrn Dozent Dr. med. habil. Gerstel für mannigfache Hinweise und Unterstützung zu danken.

SCHRIFTTUM.

Amberg, Arch. of Pediatr. *21*, 582, 1904.
Barnewitz, Frankf. Z. Path. *26*, 317, 1922
Berner, Zieglers Beitr. *70*, 203, 1922.
Blumensaat, Virchows Arch. *269*, 431, 1928.
Busch, Acta Path. et Microbiol. Skandinav. *5*, 1928.
Bülbring. Virchows Arch. *268*, 300, 1928.
Bruck, Jb. f. Kinderheilk. *62*, 84, 1905.
Capaldi, Frankf. Z. Path. *35*, 82, 1927.
Dalton, Transact. Path. Soc. London *36*, 247, 1885.
Dietrich u. Siegmund, in Henke-Lubarsch, Hdb. d. spez. path. Anat. *8*, Springer, Berlin 1926.
Esser, Inaug.-Diss. Köln 1925.
Evangelisti, Rivista di Path. nerv. e ment. *46*, 581, 1935.
v. Fischer, Frankf. Z. Path. *28*, 263, 1922.
Friedrich, Frankf. Z. Path. *10*, 456, 1912.
Friedrich, Zbl. Path. *55*, 84, 1932.
Geller, Frankf. Z. Path. *14*, 204, 1913.
Hackel, Frankf. Z. Path. *40*, 31, 1930.
Heaton, Transact. Path. Soc. London *49*, 140, 1898.
Heinrici, Zb. Path. *58*, 1, 1932.
Herweg, Inaug.-Diss. München 1917.
Herxheimer, Zieglers Beitr. *57*, 112, 1914.
Heuer, Inaug.-Diss. Berlin 1932.
Homma, Zieglers Beitr. *72*, 322, 1924.
Hook, Frankf. Z. Path. *7*, 135, 1911.
Jaffé, Zieglers Beitr. *65*, 363, 1919.
Jacobsen u. Hosoi, Amer. J. Path. *6*, 4, 1930.
Kohler, Inaug.-Diss. Heidelberg 1914.
Kohn, Arch. f. mikr. Anat. *62* und *70*.
Kopriva, Frankf. Z. Path. *37*, 348, 1929.
Kretz, in Lubarsch-Ostertag, Ergebnisse, *8*, 532, 1902 II.
Küster, Virchows Arch. *180*, 117, 1905.
Landau, Frankf. Z. Path. *11*, 26, 1912.
Lapointe u. Lecène, Arch. de méd. exp. *19*, 69, 1907.
Marchand, Festschr. f. Virchow. Internat. Beitr. *1*, 578, 1891.
Martius, Frankf. Z. Path. *12*, 442, 1913.

Matzdorff, Virchows Arch. *266*, 416, 1928.
Mittelbach u. Szekely, Frankf. Z. Path. *47*, 517, 1935.
Oberndorfer, Zieglers Beitr. *41*, 269, 1907.
Olivecrona, Virchows Arch. *226*, 1, 1919.
Orr, Edinburgh med. J. 1900, 221.
Pap, Zb. Path. *47*, 116, 1930.
Parker, Transact. Soc. London *31*, 290, 1880.
Pepper, Amer. J. med. Sciences *121*, 287, 1901.
Peters, Frankf. Z. Path. *13*, 114, 1913.
Pick, Berl. klin. Wschr. *49*, 16 und 67, 1912.
Pick u. Bielschowsky, Ztschr. ges. Neur. u. Psych. *6*, 391, 1911.
Pitt, Transact. Path. Soc. London *49*, 143, 1898.
Poll, in Hertwigs Hdb. d. Entwicklungslehre 3/1, Fischer, Jena, 1905.
Richards, Guy's hosp. reports *59*, 1905.
Rinscheid, Virchows Arch. *297*, 508, 1936.
Robertson, Virchows Arch. *220*, 147, 1915.
Rupilius, Z. Kinderheilk. *55*, 708, 1933.
de Ruyter, Arch. klin. Chir. *40*, 98, 1890.
Schilder, Frankf. Z. Pathol. *3*, 317, 1909.
Seiler, Z. Neurol. *142*, 296, 1932.
Shukowsky, Jb. f. Kinderheilk. *69*, 213, 1909.
Smirnow, Dtsch. Z. Chir. *236*, 356, 1932.
Sommerfelt, Zb. Path. *30*, 641, 1920.
Sopetoff, Arb. d. Petersburger Kinderärzte-Ges. *24*, 1896.
Tileston u. Wolbach, Amer. J. med. Sciences *135*, 871, 1908.
Wahl, J. med. Res. *30*, 205, 1914.
Wiesel, Anat. Hefte *19*, 481, 1902.
Wiesel, Virchows Arch. *180*, 553, 1905.
Wolff, Inaug.-Diss. Bonn 1937.
Wright, J. exp. med. *12*, 556, 1910.

LEBENSLAUF.

Ich wurde am 30. Januar 1913 als ältester Sohn des 1918 in Frankreich gefallenen Seminarlehrers Wilhelm Otten und seiner Ehefrau Margarete geb. Holtey-Weber in Unna i. W. geboren. Im Februar 1932 bestand ich an dem Rethel-Realgymnasium zu Düsseldorf die Reifeprüfung und studierte seit dem Sommer-Semester 1932 in Bonn Medizin. Dort legte ich im August 1934 die ärztliche Vorprüfung ab und bestand am 13. Dezember 1937 das medizinische Staatsexamen.